

# SLAMS 2013



XII Congress of the Latin American Society for Sexual Medicine

August 28<sup>th</sup> - 31<sup>st</sup> Fiesta Americana Condesa Hotel - Cancun, Mexico

*Take Home Messages*

*Sábado 31 de agosto de 2013*

*0930 - 1100*

# SLAMS 2013

XII Congreso de la Sociedad Latinoamericana de Medicina Sexual

28 al 31 de agosto Hotel Fiesta Americana Condesa - Cancún, México

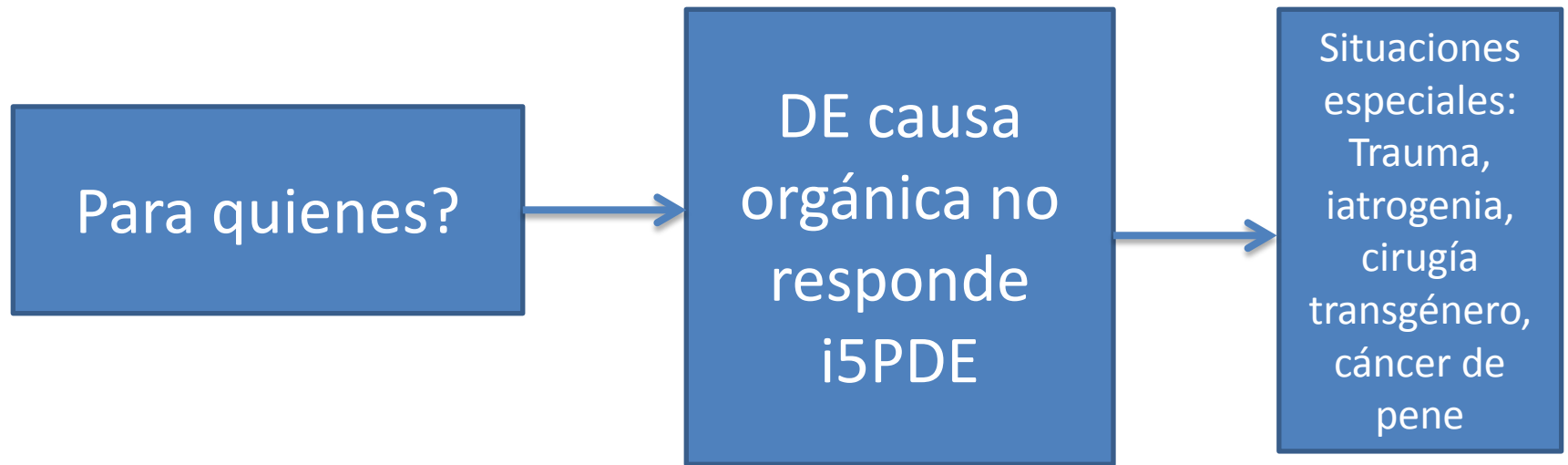


## TAKE HOME MESSAGES: PROTESIS PENEANA

Silvia Acosta Flores

Lima - Perú

# Para quiénes, cuándo y cuál?



Cuál?

maleable

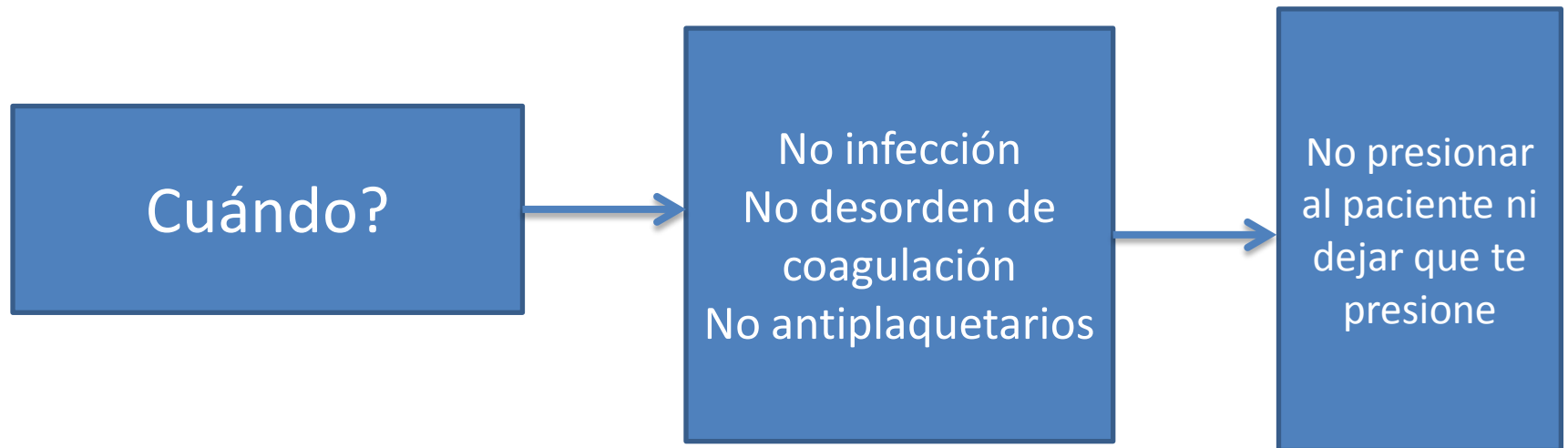
**La que atienda las necesidades del paciente dentro de sus posibilidades**

inflable

Minusválido  
Elección del paciente  
Severa fibrosis CC  
Proc. Salvataje x  
extrusión +  
inyección

Bomba  
Recubierta ATB  
biofilm

# Para quiénes, cuándo y cuál?



# Complicaciones

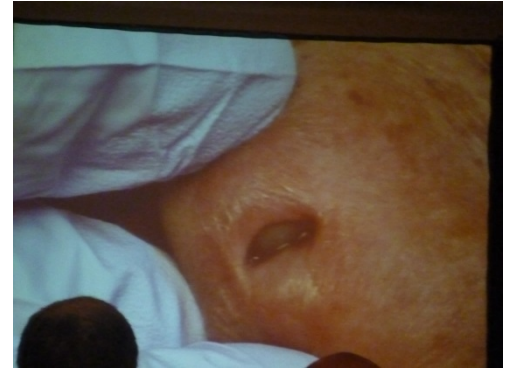


ESTAR PREPARADOS



Fibrosis de cuerpo cavernoso:  
Peyronie, priapismo, erección  
farmacológica, trauma,  
infección, 2do implante

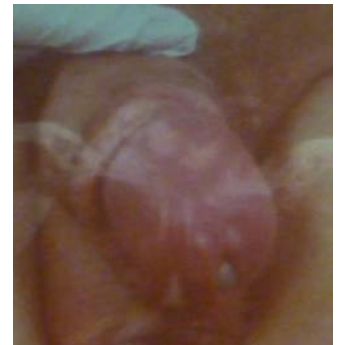# Complicaciones



Reconocer las  
complicaciones



Dificultad de dilatación  
Perforación  
Erosión  
Tamaño no adecuado  
Cross over  
Aneurisma deformidad sigmoidea  
Autoinflación





# Complicaciones

Saber que hacer



Consenso norteamericano  
de infección de prótesis  
peneana

Corporotomía

Penoplastía

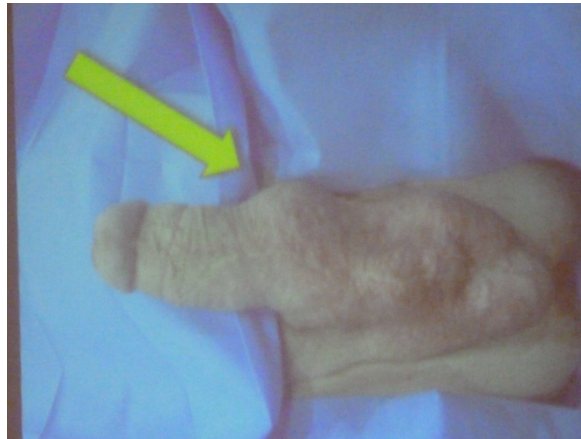Injerto (gortex, dacron,  
tejido)



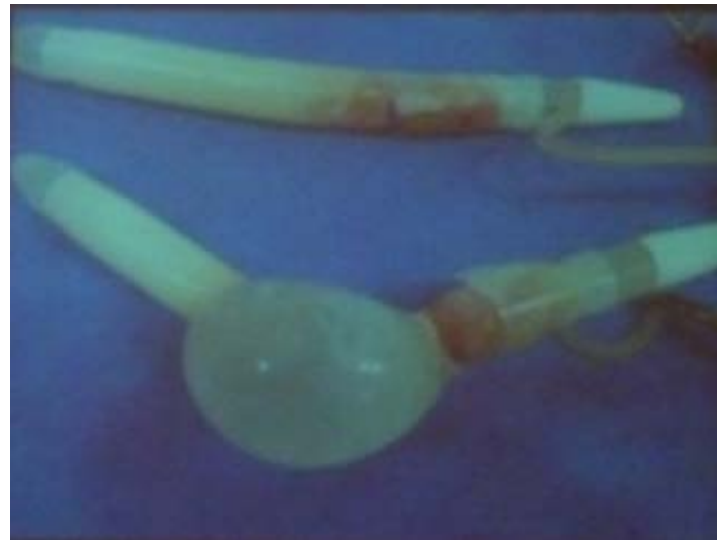# Aneurisma de prótesis peniana

O-10

- **MANEJO CIRÚRGICO DO CILINDRO CONTRALATERAL EM CASOS DE ANEURISMA DE PRÓTESE PENIANA INFLÁVEL**
- *Gromatzky, C(1); Carlos, RDB(1); Carneiro, A(1); Juliano, RV(1); Glina, S(1); Pompeo, ACL(1)*
- *(1)Disciplina de Urologia, Departamento de Cirurgia, Faculdade de Medicina do ABC. Brasil.*



- En los dos casos de aneurisma de cilindro de prótesis inflable se observó que el cilindro controlateral estaba dañado.
- Aunque se necesita más casos para confirmarlo, se recomienda cambiar ambos cilindros para corregir el aneurisma de prótesis inflable.



# Implantación bajo anestesia local

- **O-21**

- **MALLEABLE PENILE PROSTHESIS IMPLANTATION WITH LOCAL ANESTHESIA ON AN OUTPATIENT BASIS.**

- *Ortiz, GE(1); Sarquella, J(1); Camarena, SA(1)*
- *(1)Andrology Service, Fundació Puigvert, Barcelona, Spain. España.*
- La técnica es reproducible y segura con buenos resultados y sin mayores complicaciones
- Materials and methods:
- Se revisaron 4 prótesis maleables bajo anestesia local en pacientes ambulatorios.

- Profilaxis antibiotica 30 minutos antes de la cirugía con cefalosporina de 2da generación.
- Anestesia con bloqueo del nervio dorsal del pene y curs con una mezcla de 2% mepivacaina 10 ml y 0,5% bupivacaina (10 m) además de inyección intracavernosa de 2 cc de mepivacaina 2%.
- Aproximación subcoronal
- Alta después de la intervención.
- Controles post operatorios 1 semana, 3 meses y 1 años después de la cirugía.



- Esta técnica hace la cirugía posible en los pacientes con alto riesgo anestésico. Además de reducir los costos dramáticamente.
- Es reproducible, segura y tiene un alto nivel de satisfacción.

**GRACIAS**

